

DE DOOD VAN TWEE 14 JAAR OUDE

BOA CONSTRICTORS 2. HET BIBBERENDE MANNETJE

THE DEATH OF TWO 14 YEAR OLD

BOA CONSTRICTORS 2. THE TREMBLING MALE

A.A. Verveen, Poelwaai 3, NL 2162 HA Lisse.
a.a.verveen@wanadoo.nl

De omstandigheden waaronder mijn veertien jaar oude, bijna drie meter lange *Boa constrictor* vrouwtje vroeg in de middag van 13 februari 2005 plotseling dood bleef, beschreef ik in het vorige artikel (Verveen, 2005). 135 dagen later stierf ook het mannetje. Toen werd veel duidelijk wat eerst raadselachtig was.

Preventieve behandeling van de andere boa's

Op grond van de vermoedelijke diagnose van een infectie met het eencellige diertje *Entamoeba invadens* waaraan het vrouwtje leek te zijn overleden, was de kans groot dat het mannetje en de twee jongere dieren ook met deze amoëbe konden zijn geïnfecteerd. Onderzoek van vocht uit de dikke darm van het mannetje leverde niets op. Bij één van de jongen werden wel flagellaten in de ontlasting gevonden, maar geen amoëben.

De twee jongere boa's aten goed, maar na 27 januari 2005 weigerde het oudere mannetje te eten. Hij had ondertussen al veel gewicht verloren en het patroon van zijn gewichtsverlies leek sterk op dat van het vrouwtje (figuur 2).

A.A. Verveen, Poelwaai 3, NL 2162 HA Lisse.
a.a.verveen@wanadoo.nl

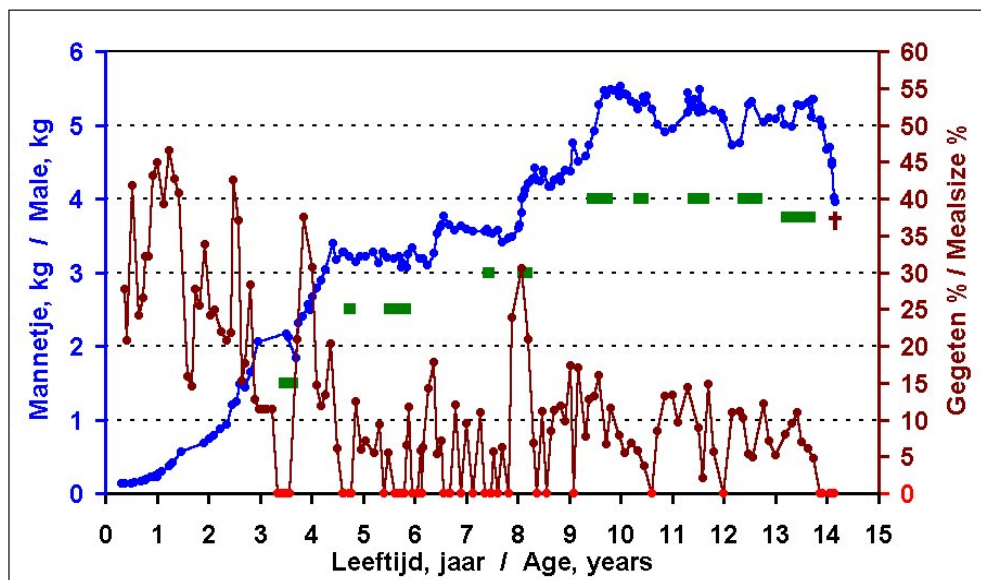
The circumstances leading to the sudden death of my fourteen-year old and nearly three meters long female *Boa constrictor* early in the afternoon of February 13th, 2005, were described in my former paper (Verveen, 2005). The male died 135 days later. Much that had been mysterious before became clear now.

Preventive treatment of the other boas

Since the female died as the result of an infection, probably by the protozoan parasite *Entamoeba invadens*, the other boas living in the terrarium could also have been infected. Investigation of rectal fluid of the male, whose last meal had occurred on January 27th, 2005, was inconclusive. The faeces of one of the two young contained flagellates, however. The two younger ones had always eaten well, but the older male was still fasting and had already lost much weight. The pattern of his weight loss (figure 2) corresponded to that of the female.

Because of the intestinal inflammation of the female, the fast of the male and the finding of flagellates in one of the young





Figuur 2 / Figure 2

Op advies van onze dierenarts werden alle drie de dieren met metronidazol behandeld om de eventueel aanwezige amoeben te doden. Hiervoor werd gedurende drie dagen één keer per dag een metronidazolsuspensie (40 mg/ml) in de slokdarm gespoten en wel 250 mg suspensie per kg lichaamsgewicht (foto 7). Mijn vrouw assisteerde hierbij.

Na afloop van de driedaagse behandeling dronk elke slang veel en produceerde veel urine. Dit gebeurde respectievelijk op dag één, vier en vijf na afloop. De jongere dieren aten vervolgens goed, maar het mannetje volhardde in zijn weigering. Vijf weken na afloop van de vorige behandeling werd hij daarom nogmaals behandeld, dit keer gedurende tien dagen met 75 mg van de metronidazolsuspensie per kg lichaamsgewicht per dag.

our veterinarian suggested preventive treatment of the three remaining boas against the eventual infection with *E. invadens*. Each snake was treated with an oesophageal infusion of a suspension of metronidazol (40 mg/ml) at a dose of 250 mg/kg bodyweight, once a day for three days in succession (photo 7), at which my wife assisted me.

Each snake drank a lot of water and voided extensively after the end of the treatment, after an interval of one, four and five days, respectively. This was followed by a hearty meal, but for the male. Five weeks after the end of his first treatment he was, hence, treated again. This time he was given 75 mg of the oral metronidazol suspension per kg bodyweight per day for a duration of ten days.

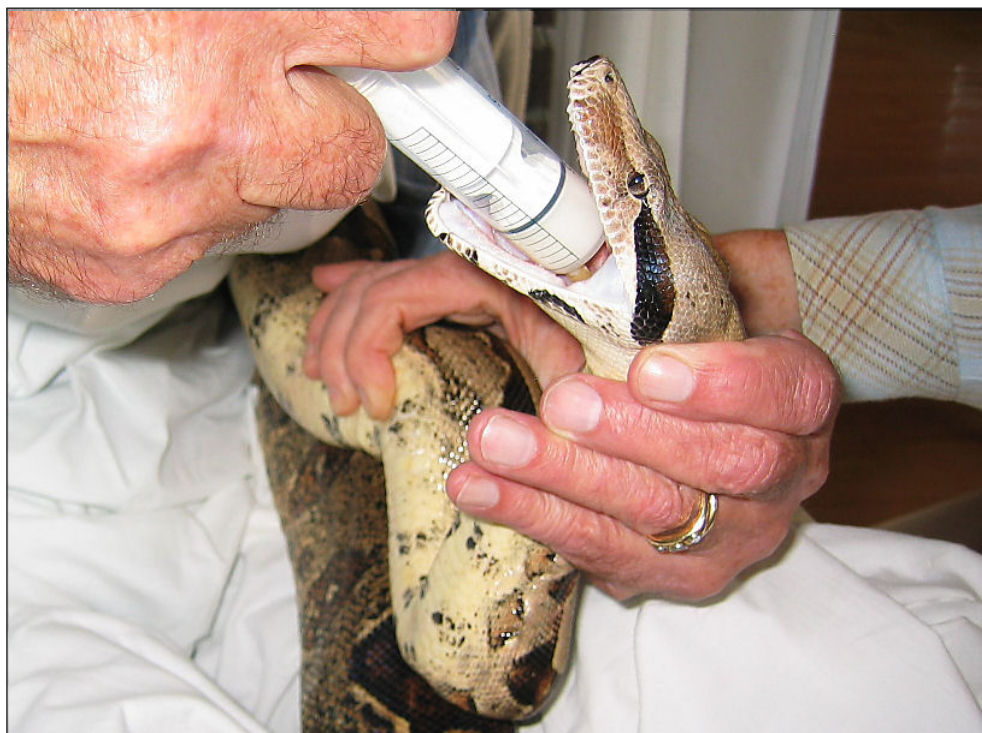

Foto 7. Behandeling van een boa met metronidazoloplossing / Photo 7. Treatment of a boa with a metronidazol solution

De ziekte van het mannetje

Op dag negen van zijn behandeling bleek het moeilijk te zijn hem de bek te laten openen. Tenslotte lukte dit en kreeg hij bovendien 75 ml ORS (orale rehydratie oplossing) toegediend, omdat hij de dag tevoren erg veel urine had geloosd. Zulks om een eventuele verstoring van zijn elektrolytenhuishouding te compenseren.

Op de tiende dag weigerde hij voedsel. Ook bleek hij een lage spiertonus te hebben en weinig te tongelen. Mede gezien de stress van de vorige behandeling besloten wij het daarbij te laten. Hij knapte echter

Illness of the male

On day nine of his treatment it appeared to be quite difficult to entice him to open his mouth. Since he had voided quite an amount of fluid on day eight we gave him 75 ml of oral rehydration solution (ORS) in addition, to compensate for a possible blood electrolyte imbalance. On day ten of his treatment he appeared to be flaccid, with loss of flicking his tongue, so we refrained from giving him the final dose of metronidazol, fearing that it would kill him on the spot. He did recuperate, however, for the following day he crawled slowly about in his room. He kept at it for four



goed op, leek het. De volgende vier dagen kroop hij uitvoerig, maar wel heel langzaam door zijn kamer rond. Ik interpreteerde dit als een mogelijk teken dat hij zijn vasten wilde beëindigen en legde vier ratten te ontgooien. Die kreeg hij de volgende dag aangeboden. Omdat hij ze niet meteen op at, liet ik die bij hem liggen tot ze begonnen te stinken en ik ze weg moest gooien.

Hij begon vreemde verschijnselen te vertonen. Bij voorzichtig hanteren voelde hij spastisch aan. Wanneer hij ergens actief naar keek, vertoonde hij tremor van de kop, een langzaam en gelijkmatig heen en weer schudden ervan. Ook tongelde hij weer weinig. Bij aanraken van het achterlijf leek hij erg schrikachtig te zijn. Zijn hele achterlijf kromp dan in elkaar. Sinds 27 januari was hij bovendien al 24 procent van zijn gewicht verloren en hij woog op 27 juni nog maar 3,95 kg. Dit verlies is ongeveer twee keer zo groot als tijdens een normale periode van vasten optreedt (Verveen, 2001). Bij het vrouwtje bedroeg het finale gewichtsverlies 29 procent, eveneens meer dan twee keer het verwachte verlies.

Daarom gingen wij op 28 juni met hem naar de patholoog, die ons vertelde dat het dier een ontsteking van de hersenen had, een encefalitis. De oorzaak daarvan was waarschijnlijk een virusinfectie. Vanwege zijn slechte toestand en het gegeven dat de ziekte dodelijk was terwijl er ook geen middelen bestaan om die te bestrijden, besloten mijn vrouw en ik tot euthanasie. Na een injectie met een barbituraat sliep hij op mijn schoot heel rustig in, waarna een overdosis hem doodde zonder enig teken van stress te veroorzaken.

Sectie

Tijdens de sectie door de patholoog bleek,

days in succession, so I supposed that he wanted to end his long fast and I thawed four rats for him. He did not eat, however, and after waiting some more days I had to discard his rats.

He started to show more disturbing signs. He became spastic in his behaviour. He did only occasionally flick his tongue. Sometimes a slow tremor of the head was visible, executed within the horizontal plane. When touched within the caudal region he appeared to be quite jittery. On June 27th he weighed only 3.95 kg. This implied that he lost 24 percent of his weight since January 27th, about twice the amount he should have lost during his fast (Verveen, 2001). The final stage of the female resulted in a 29 percent loss of weight, also more than two times the expected normal loss.

His behavioural symptoms seemed to worsen so we visited the pathologist again. Her diagnosis was clear: an inflammation of the brain, probably caused by a viral infection. Since therapy is not available and because the disease would be fatal, my wife and I decided to end his life. An injection with a barbiturate caused him to quietly fall asleep in my lap, followed by an overdose, which killed him without any sign of stress.

Necropsy

Upon necropsy by the pathologist it followed that macroscopic inspection of his organs did not show dramatic changes, but for overfilled veins, some slight oedematous changes and much fluid in the abdominal cavity. Upon microscopic inspection inclusion bodies were present within the cells of the gut, kidneys, liver (photo 8) and

dat er uitwendig aan de organen weinig was te zien, behalve wat oedeem, een sterke vulling van de bloedvaten en veel vloeistof in de buikholte. Uit het microscopische onderzoek bleek, dat er insluitels in de cellen waren te zien, zowel in het darmslijmvlies als in de nieren, de lever (foto 8), de alvleesklier en de hersenen. Bovendien waren de hersenen fors ontstoken, wat het spastische gedrag, de tremor van de kop en de sterke reflexen op aanraking verklaarde. Dit alles is typisch voor een virusinfectie die IBD wordt genoemd (Inclusion Body Disease, oftewel ziekte met insluitlichaampjes; zie Klingenberg, 1998, Sie, 2001, Van der Vlucht, 2001 en Vancraeynest, 2005 voor nadere informatie over deze en andere virusziekten).

De verschijnselen van deze ziekte verschillen sterk van boa tot boa, omdat weliswaar alle organen van het dier zijn geïnfecteerd, maar er meestal één orgaan is dat er het ernstigst aan toe is. Hieruit volgde, dat deze virusinfectie ook de oorzaak moet zijn geweest van de ziekte en de dood van het vrouwtje. Bij het mannetje waren de hersenen ontstoken, bij het vrouwtje de dunne darm.

Eerdere manifestaties van deze ziekte, achteraf bezien

Terugzoekend in mijn bestand aan gegevens merkte ik, dat het vrouwtje na haar laatste worp op 9 april 2003 goed at en in gewicht aankwam, maar dat zij sinds 29 september 2003 (de omlaag gerichte pijl in figuur 1 in het hieraan voorafgaande artikel) min of meer geleidelijk gewicht verloor, op één goede maaltijd na. Op 3 oktober 2003 kreeg zij tegen 12 uur 's nachts een aantal kort op elkaar volgende kortdurende krampaanvallen, waarbij zij blazende gelui-

pancreas, while his brain tissue showed an extensive inflammation. These results are typical for a viral infection called Inclusive Body Disease (IBD) (see Klingenberg 1998, Sie, 2001, Van der Vlucht, 2001 and Vancraeynest, 2005 for this disease and for other viral infections).

The actual symptoms of IBD are varied. Although all organs may have been infected by the virus, inflammation may occur in just one. The symptoms depend, therefore, on the most severely affected organ. As a result, symptoms are quite variable, even between boas of the same species. In this case did the male suffer from an inflammation of the brain, while an inflammation of the distal small intestine occurred in the female.

Earlier manifestations of this disease, in hindsight

From figure 1 in the preceding paper it appears that the female had recuperated quite well from her third gestation, but that she lost weight quite steadily since September 29th, 2003 (figure 1, downward pointing arrow). From a search through my data it appeared that she had shown a one-time only sequence of short-duration cramping behaviour on October 3d, 2003, shortly before midnight. We had not acted upon it, since these symptoms did not recur and since she seemed to be in a good condition without showing any other changes in her regular behaviour. It seems, in hindsight, that the virus had already started its attack at that time, exactly 500 days before her death. But more can be said. The severe illness caused by the wound on her belly obtained on June 17th, 2002 (upward pointing arrow in figure 1) may have been pivotal for she did not suc-





den maakte. Omdat deze zich niet meer herhaalden en zij het goed leek te maken, werd hierop geen actie ondernomen.

Nu lijkt het erop, dat het virus toen al actief was, op de kop af 500 dagen vóór haar dood. Maar er is meer. Na de grote buikwond (omhoog gerichte pijl in figuur 1) slaagde zij er niet in het voor haar goede gewicht voor de derde dracht te krijgen (figuur 1). Het is denkbaar dat die ziekte het virus de kans gaf zich te gaan ontwikkelen. Dit gebeurde meer dan 2,5 jaar voor zij er uiteindelijk aan stierf.

Voor het mannetje heb ik in mijn gegevens geen vroege signalen kunnen ontdekken, behoudens het nu mogelijk van belang zijnde gegeven dat zijn eet- en groeipatroon altijd wat moeizaam was geweest, met veel voedselweigeringen (rode rondjes in figuur 2). Voor de misschien op deze ziekte duidende onderbrekingen in zijn groeikromme in het vijfde, zevende en tiende levensjaar (figuur 2) kon ik in mijn gegevens geen bijzonderheden ontdekken die wezen op een mogelijk ziekmakend effect. Tot en met zijn zesde levensjaar lijken de groeionderbrekingen samen te hangen met gebrek aan eetlust tijdens de paringperiodes. Het valt echter op (figuur 2), dat hij in de erop volgende jaren niet meer tijdens de paringsperiodes vastte. Het is mogelijk dat hij vanaf zijn vierde jaar niet meer helemaal gezond was, met een tijdelijke verbetering tussen zijn achtste tot tiende levensjaar.

Conclusies

1. Hoogstwaarschijnlijk leden mijn beide boa's aan een fataal verloopende infectie met een virus dat IBD (ziekte met insluitlichaampjes) veroorzaakt. In het eindstadium verschilden de sympto-

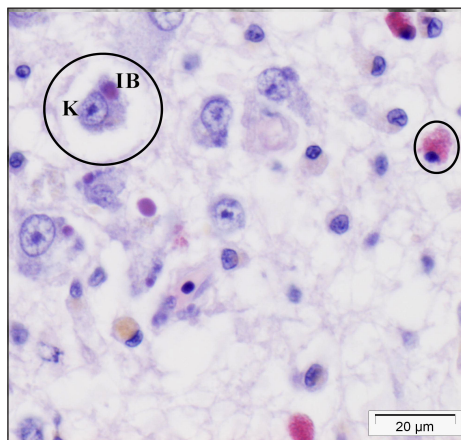


Foto 8. Microscopie van de lever. In de grote cirkel ligt een levercel. K: celkern, IB: insluitingslichaampje. In de ellips is een kernhoudend rood bloedlichaampje. Foto: Marja Kik, dierenarts voor reptielen
Photo 8. Microscopy of the liver. Large circle: hepatocyte. K: nucleus, IB: inclusion body. Ellipse: erythrocyte. Photo: Marja Kik, veterinarian for reptiles

ceed to regain her normal pre-gestation weight. It is, hence, possible that the virus did already become somewhat active at that time, more than 2.5 years before it did actually kill her.

A search of my data with regard to the male turned out to be negative, apart from the now perhaps significant fact that he has always been a problematical eater and a slow grower, especially after his fourth year of life (figure 2). In my data I could not detect any disease-provoking event possibly associated with the discontinuities in his growth curve after the ages of four, six, eight and about ten years (figure 2). Till his seventh year of life the discontinuities in his growth seem to be associated with his mating periods and his concomitant fasts. Afterwards this association, if relevant, did

men sterk: een darmontsteking bij het vrouwtje en een hersenontsteking bij het mannetje. *Wat in het eindstadium overeenkwam*, was de voedselweigerende gedurende lange tijd en het patroon van het hierbij optredende gewichtsverlies. Dit vinden wij ook in het eindstadium dat door Sie werd beschreven (2001).

2. Het blijft een raadsel hoe de infectie heeft plaatsgevonden, omdat er nooit contact met andere reptielen is geweest, behoudens de jaarlijkse zomervisite van een kousenbandslang en het sporadisch bezoek aan de dierenarts. Ook heb ik nooit mijten gezien. Mogelijk droegen mijn boa's dit virus al vanaf hun geboorte bij zich. In dit verband is het van belang, dat het vrouwtje achteraf gezien vermoedelijk al 500 dagen, mogelijk zelfs al langer dan 2,5 jaar, manifest aan deze ziekte leed voor zij stierf. Wanneer de eerste onderbreking van de groeikromme van het mannetje in dit verband betekenis heeft, dan lijkt het er op dat het virus zich bij hem al ongeveer tien jaar voor hij stierf manifesteerde en hij sindsdien niet meer helemaal gezond was.

Wanneer dit alles waar is, dan betekent het overigens ook, dat de gebruikelijke quarantaine van enkele maanden voor het onderkennen van deze virale besmetting geen zin heeft. Mijn twee jongere boa's (respectievelijk 5 en 3 jaar oud) verbleven bij hun ouders in het terrarium. Beide zijn een jaar na de dood van het vrouwtje nog steeds goed gezond. Het idee om bij een verdenking van een infectie met dit virus een leverpunctie met microscopisch

not occur anymore. He may, hence, have been slightly ill after year four, with some recuperation between years eight and ten.

Conclusion

1. Both boas did most probably suffer from a chronic infection by a IBD (Inclusion Body Disease) generating virus, with different fatal symptoms as a result: inflammation of the ileum in the female and encephalitis in the male. *Fatal symptoms common to both snakes* were the long-duration fast and the pattern of weight-loss. These common symptoms did also occur in the case described by Sie (2001).
2. The origin of the infection remains a mystery, since there has been no contact with other reptiles, but for our yearly *Thamnophis* guest and an occasional visit to our veterinarian. Mites were excluded too, since they have never been seen on our snakes. My boas may, hence, have been carriers since birth. The fact that the female has perhaps been manifestly ill for a period of 500 days, possibly already more than 2.5 years before she died, may also be a point in case. If the first discontinuity of the growth curve of the male is symptomatic then this implies that he has been manifestly ill, albeit not seriously so, for a period of ten years before the virus killed him. If true then this implies that limited quarantine periods (several months) do not make sense with regard to the detection of a possible infection with this virus. My two younger boas lived in the same terrarium as their two parents. The female died already one year ago but both are still quite healthy. A





onderzoek van de levercellen op insluitlichaampjes uit te laten voeren, lijkt zinnig, maar is voor een *gezonde* slang niet ongevaarlijk. Een leverbloeding of een longbeschadiging zou als levensbedreigende complicatie op kunnen treden.

3. Uit deze ervaringen met ziekte en dood van mijn boa's heb ik heel wat lessen moeten trekken, die ik hierbij doorgeef.
- 3.1. Ook al zijn er goede redenen om te denken dat een vrouwtje drachtig lijkt te zijn, dan betekent het aannemen van een vreemde houding, zoals het liggen op een zij of rug alléén *dat er wat bijzonders in de buik zit*. Dat kunnen de jongen zijn, maar evengoed kan er van een gezwel of een ontsteking sprake zijn. Dit geldt dus ook voor een mannetje. Het is daarom aan te raden om dan met het dier naar een op reptielen ingestelde dierenarts te gaan om na te gaan wat er aan de hand is.
- 3.2. Zelfs het zich niet meer herhalen van een kortdurende aanval van krampen moet tot een consult van een op reptielen ingestelde dierenarts leiden.
- 3.3. Hetzelfde geldt voor geleidelijk, haast ongemerkt verlopend gewichtsverlies,
- 3.4. evenals voor een lang aanwezig moeizaam eet- en groeigedrag waarvoor geen duidelijke andere reden is te vinden.

Dankwoord


Ik wil R.W.F. Becking, dierenarts (inclusief reptielen), bedanken voor de vele goede adviezen en zorg voor mijn boa's gedurende heel veel jaren. Marja Kik, dierenarts voor reptielen en patholoog bedank ik voor de adviezen na de dood van het vrouwtje en voor de zorg voor en het onderzoek van

liver puncture with microscopic investigation of its cells for the presence of inclusion bodies may be a better method, but a rupture of the liver or lungs is possibly too much of a risk to subject an otherwise quite healthy snake to.

3. I learned several lessons from these experiences with illness and death of my boas. They are the following:
- 3.1. Even though one may have sound reasons to expect a female to be carrying young, one has to beware of the interpretation that strange positions form a confirmation of this state. An abnormal position such as lying on a side or on the back indicates *the presence of some abdominal process only*. This may be gravidity, but a tumour or an inflammation is also possible and has to be excluded. It does make sense to pay a visit to a veterinarian who is knowledgeable about reptiles when this kind of behaviour is observed in any snake, male or female.
- 3.2. Even a one-time-only sequence of cramps of a short duration may indicate an intestinal problem and warrants a visit to the veterinarian.
- 3.3. The same advice applies to a steady though hardly noticeable loss of weight over a longer period of time,
- 3.4. or when the animal is a difficult eater and a slow grower for a long duration of time when no clear other reason does exist for this behaviour.

Expression of gratitude

I want to express my gratitude to R.W.F. Becking, veterinarian (including reptiles), for the many advises and the care give to my boas (and hence to me) during so may



het mannetje en haar begeleiding van ons hierbij. Tevens dank ik mijn neef Frans Graadt van Roggen, humaan patholoog, voor zijn begeleiding bij mijn initiële vragen rond de dood van het boavrouwtje.

De in deze twee artikelen beschreven opvattingen komen echter uitsluitend op rekening van de auteur.

years, and to Marja Kik, veterinarian and pathologist specialised in reptiles, for her subsequent advises after the death of the female and for her care for and investigations of the male boa. I also want to express my thanks to Frans Graadt van Roggen, human pathologist, for his counselling with regard to my initial questions raised by the death of the female boa.

The opinions expressed in this paper are, however, the sole responsibility of the author.

Literatuur / References

Klingenberg, R., 1998. 'The recognition and treatment of diseases and disorders in Boa constrictors'. Pp. 64-82 in Vosjolie, P. de, R. Klingenberg & J. Ronne, *The Boa constrictor manual*. Advanced Vivarium Systems, Inc., Santee, California.

Sie, N., 'Paramoxyvirus bij *Boa constrictor constrictor* / Paramyxovirus in *Boa constrictor constrictor*'. *Litteratura Serpentina* 21(1), 18-25, 2001.

Vancraeynest, D. 'Inclusion Body Disease in snakes / ... bij slangen'. *Litteratura Serpentina* 25(4), 223-232, 2005.

Van der Vlugt, R. 'Virussen, de onbekende ziekteverwekker / Viruses, the unknown pathogens'. *Litteratura Serpentina* 21(1), 4-8, 2001.

Verveen, A.A. 'Ervaringen met een paartje *Boa constrictor* als huisdier: 2. Hoe vaak voeren? (Keeping a pair of *Boa constrictor* as pets: 2. Intervals between meals' (English summary)). *Lacerta* 59(6), 207-216, 2001b.

Verveen, A.A., 'De dood van twee 14 jaar oude *Boa constrictor* 1. Een vrouwtje dat drachtig leek te zijn / Death of two 14 year old *Boa constrictor* 1. A seemingly pregnant female'. *Litteratura Serpentina* 25(4), 192-205, 2005.



You are free to use this paper or parts of it for other purposes
under the condition that you mention the source:

A.A. Verveen, 2006.
Death of two fourteen-year old *Boa constrictor*.
Part 2: The trembling male
Litteratura Serpantium, **26** (2), 126-134.

Differences with regard to the original text:
The pictures were printed in grey-tones and have been covered with colored ones.

The contents are, otherwise, equal to the original and may not be changed.
See my signature below.

Dit artikel mag voor andere doelen worden gebruikt,
mits de bron wordt genoemd:

A.A. Verveen, 2006.
Dood van twee veertien jaar oude *Boa constrictor*.
Deel 2. Het bibberende mannetje
Litteratura Serpantium, **26** (2), 126-134.

Verschillen t.o.v. de originele druk:
De platen werden in grijs tinten afgedrukt en zijn hier door kleurenfoto's bedekt.

De inhoud is overigens dezelfde en mag niet worden veranderd.
Zie bovenstaande handtekening.